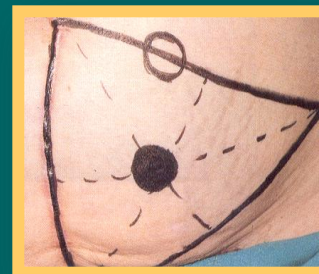
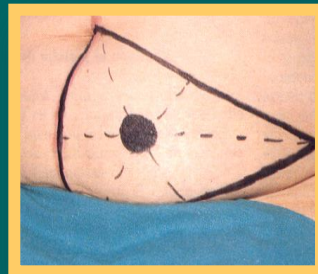
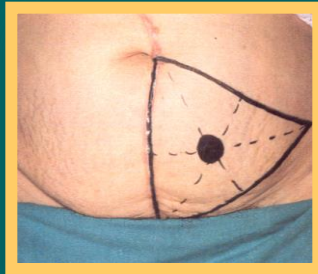
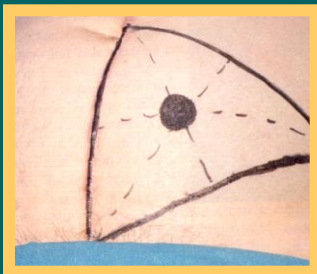


AUTORS: Cucurull Llobet, Maribel; Gallud Lecha, Sandra; Jordan Gómez, Yolanda; Sogas Vicente, Núria

La ubicació de l'estoma es realitzarà amb un retolador permanent damunt de l'abdomen del pacient.

Per a fixar la localització cal tenir en compte uns aspectes bàsics:

- ✓ El pacient ha de poder visualitzar l'estoma.
- ✓ Ubicació en una zona plana de l'abdomen.
- ✓ Evitar les prominències òssies (cresta ilíaca i graella costal), plecs cutanis, línia natural de la cintura, cicatrius, zona mitja del pubis, la zona de depressió umbilical i qualsevol lloc que tingui aparells o pròtesis quirúrgiques.
- ✓ Valoració en diferents posicions del pacient: decúbit supí, bipedestació i assegut



Per a la localització de l'estoma, el pacient ha de col·laborar. Li indicarem que es posi en tres posicions:

Decúbit supí

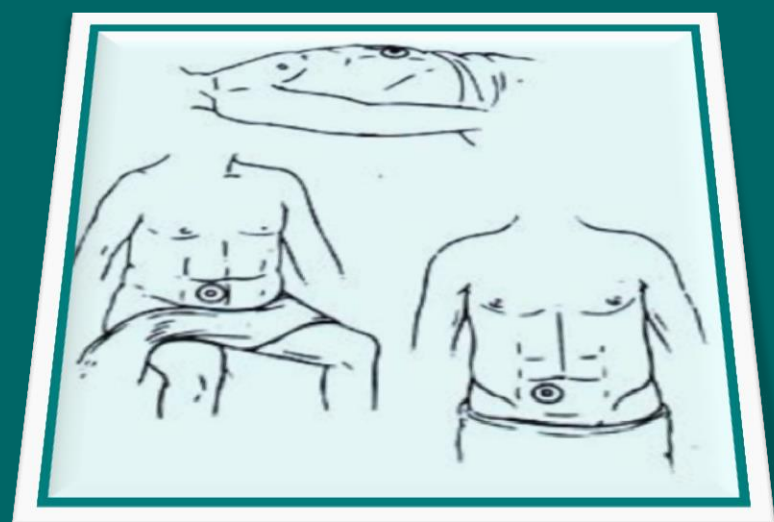
Assegut

De peu

Finalment rectificarem, si cal, el marcatge inicial

Segons el segment intestinal a intervenir, ubicarem l'estoma a:

- ✓ **Quadrant inferior dret:**
 - Ileostomia
 - Colostomia ascendent
 - Cecostomia
- ✓ **Quadrant inferior esquerre:**
 - Colostomia descendent
 - Sigmoidostomia
- ✓ **Quadrant superior dret i/o esquerre:**
 - Transversostomia



Bibliografia:

- ✓ Fernández JA, Méndez E, Lorenzo C, BarralMJ, Sobrado MJ, Pérez MJ. Guía fotográfica para el marcaje prequirúrgico de pacientes susceptibles de ser portadores de ostomías digestivas. Rev Paraninfo Digital. 2011;5(13).
- ✓ FernándezJA, Pérez MJ, Méndez E, Sobrado MJ, Lorenzo C, Barral MJ. Plan de mejora integral de la atención hospitalaria a pacientes portadores de ostomías digestivas. Rev Paraninfo Digital. 2011; 5(13).